

Checklista navlar

Hitta navelkalvarna

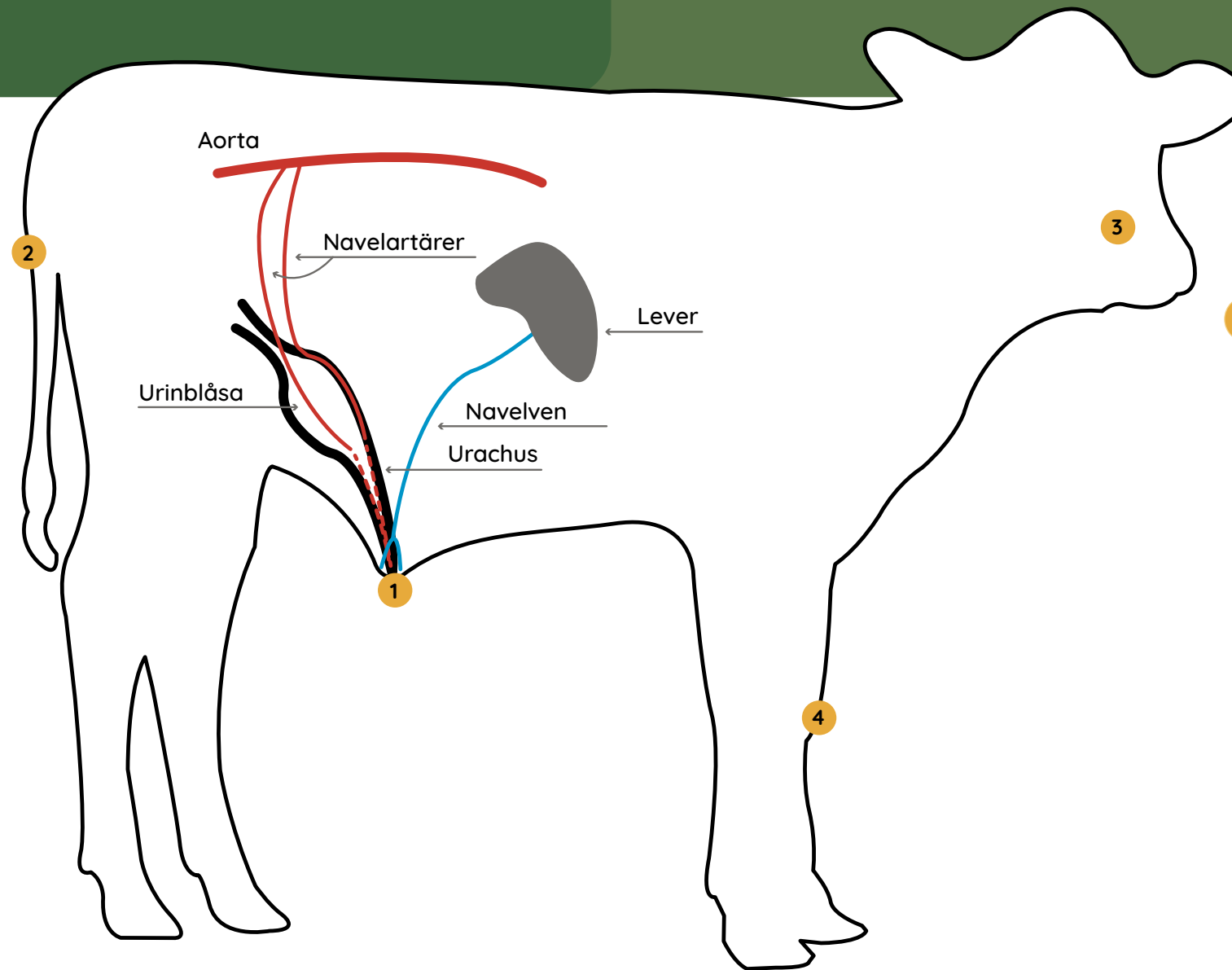
Navelinfektion är en sjukdom som drabbar kalvar främst under de första levnadsveckorna men som lätt missas, nedan listas symtom som leder till misstanke om sjukdomen och som fodrar veterinärkontakt snarast.

Navelinfektioner hänger ofta ihop med blodförgiftning och ledinfektioner som alla är sjukdomar med tråkiga följder, plötsliga dödsfall under kalvens första levnadsveckor hänger ofta ihop med det här sjukdomskomplexet. Kalvarna kan också få nedsatt tillväxt och bli eftersatta.

Enbart hälften av kalvarna med navelinfektion har synliga förändringar på navelns delar utanför buken. Obduktion av djur som dör är ett viktigt verktyg för att komma vidare i besättningsarbetet. Med hjälp av den här checklistan blir du bättre rustad att upptäcka och förebygga de navelsjuka kalvarna i tid!

Förebygg navelinfektioner

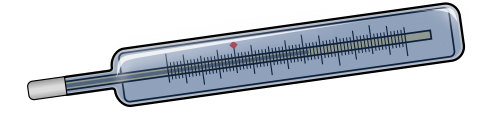
- Kalven föds i en kalvningsbox med god hygien och gott om strö
- Kalven har fått i sig råmjölk av god kvalitet, minst 10 % av kroppsvikten inom de första levnadstimmarna. Kontrollera råmjölksrutinerna regelbundet med ett blodprov som mäter immunoglobuliner, blodprovet kan tas på kalvar vid 2-7 dagars ålder
- Känn igenom småkalvarnas navlar med rena händer och leta efter ömhet, värme eller kladd. Diametern för naveln ska inte överskrida en blyertspenna (1,3 cm) under de första levnadsdygnen
- Vid ökad förekomst av navelinfektioner i besättningen kan naveldopp med engångsmugg med 4% klorhexidinlösning påbörjas



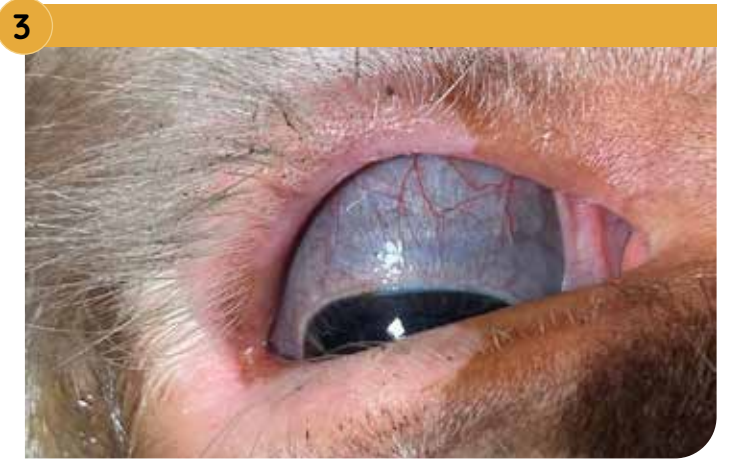Feber?

Mer än 39,5°C?
Ser gödseln normal ut?

2



3



Ökad kärlteckning i ögonvitan? Illröd mule?

Liggande kalv med nedsatt allmäntillstånd och matlust kan vara tecken på blodförgiftning.

Svullen, varm eller öm led?

Dessa är tecken på ledinflammation, spridningen sker via naveln, genom blodet in i lederna. Är fler än en led påverkad är prognosen dålig.

4



1



Utseende på naveln?

Svullen, varm, ömmande eller fuktig navel är tecken på navelinfektion. Kalvarna kan visa smärtreaktion när man känner på nedre delen av buken eller i navelområdet. Strömaterial som fastnar på naveln tyder på att den är fuktig.

På bilden: En färsk navel.



Infektion eller bråck?

En förstoring vid navelområdet som ej är varmt eller ömmande, kan vara ett medfött eller förvärvat navelbråck. Innehållet i bråckpåsen är fritt förskjutbart in i buken och ofta mjukt. Ett navelbråck kan behöva en kirurgisk åtgärd, konsultera veterinär.

På bilderna: Sjuk navel.



Frisk kalv

Frisk kalv med en liten, torr och avläkt navel som liknar en lakritsrem. Kalven har fått en god start i livet!

På bilden: Frisk och normal navel.

